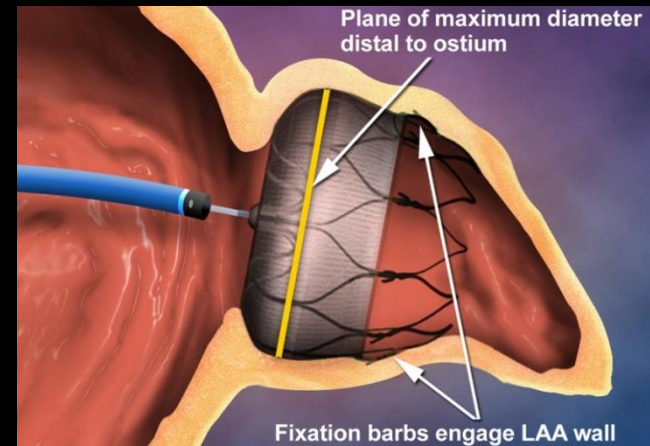
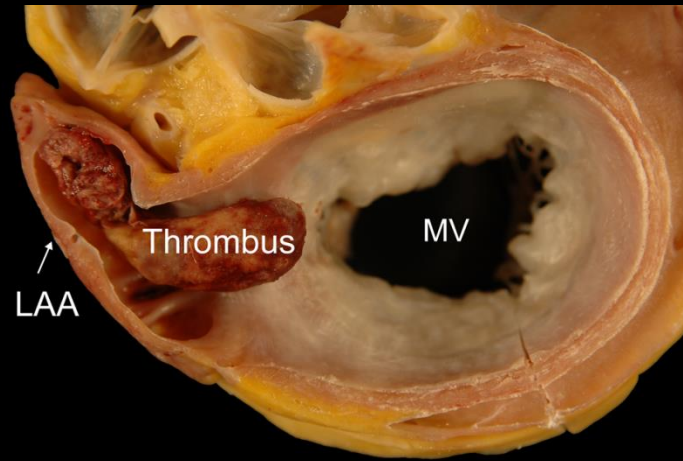
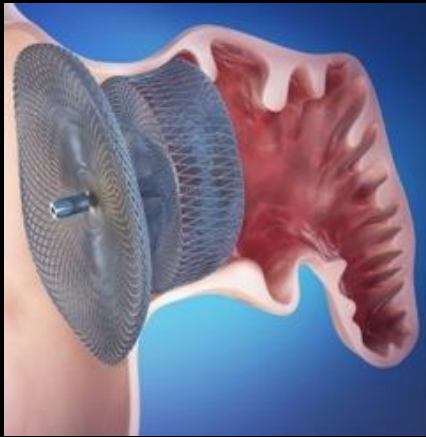
Occlusion percutanée de l'auricule gauche : aspects pratiques

Département de rythmologie
et de stimulation cardiaque

 *Clinique*
Pasteur

Nicolas Combes
n.combes@clinique-pasteur.com
Francois Heitz
Stéphane Combes
Eric Bruguière



Pôle de cardiologie pédiatrique
et congénitale adulte

1) Validation des indications

Patient référé pour occlusion de l'auricule gauche



Indication traitement anticoagulant ?



Contre-indication au traitement antithrombotique ?



Spécialistes dans l'équipe :
neurologue, gastro-entérologue +++ (interniste)

In fine de nombreuses CI levées +++



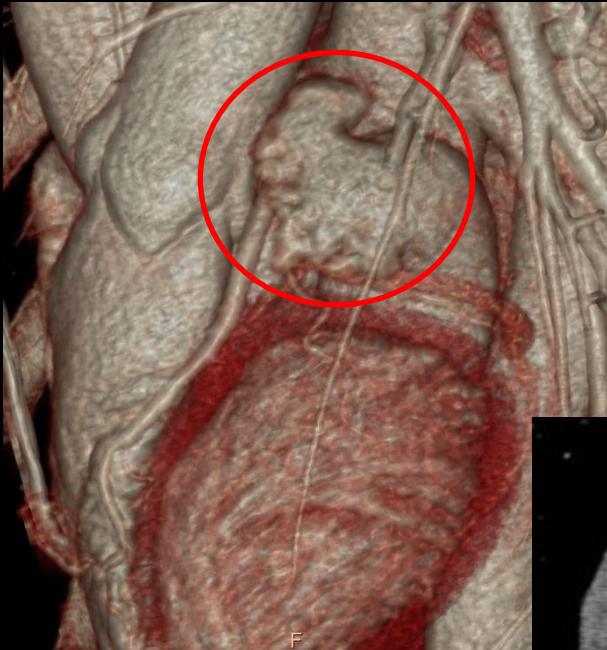Rapport bénéfice/risque de la procédure interventionnelle ?



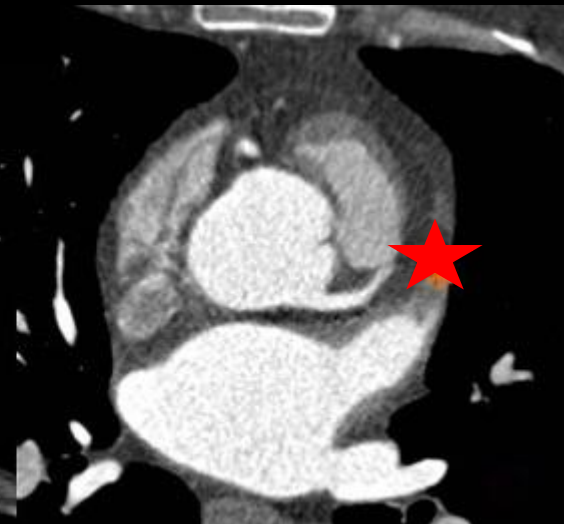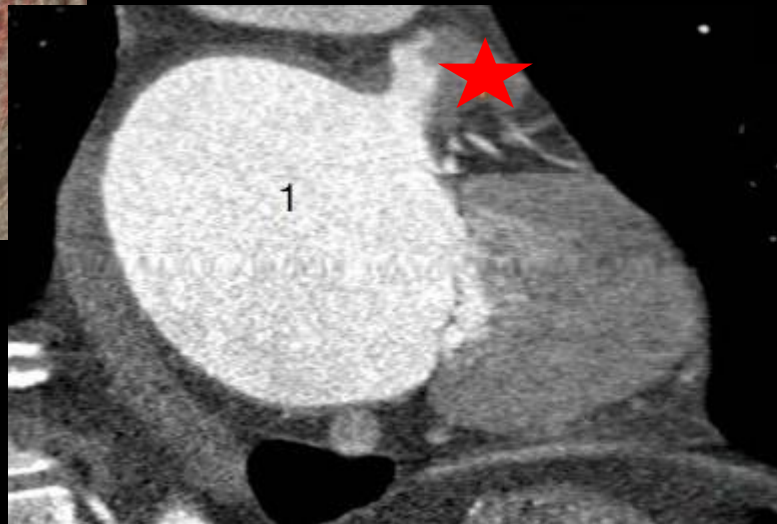
Evaluation du risque anesthésique
Risque accident grave procédure 1 à 3% <> risque cardio-embolique
CHA2DS2VASc ≥ 3 dans notre équipe
Espérance de vie autonome ? (> 1 an +++)

2) Recherche contre-indication

Exclusion thrombus cavitaire
Morphologie et taille de l'auricule gauche



Angio TDM +++



Mesures précises des dimensions de l'auricule pour les dimensions de prothèse, localisation de l'artère circonflexe par rapport à la zone d'ancrage de la prothèse

16 Apr, 2013 / 10:10:13.85
64 bpm, 74 % D, 82 ms
Série 5

CLINIQUE PASTEUR
SIEMENS, SOMATOM Definition
80 kV
FOV 190.0 mm
Épaisseur 0.49 mm
Zoom 1.78
Contraste

AR

31.2mm

31.8mm

Average
C 327
L 1009

16 Apr, 2013 / 10:10:14.81
64 bpm, 74 % D, 82 ms
Série 5

CLINIQUE PASTEUR
SIEMENS, SOMATOM Definition
80 kV
FOV 190.0 mm
Épaisseur 0.44 mm
Zoom 1.78
Contraste

LA

5 cm

L P

Average
C 327
L 1009
16 Apr, 2013 / 10:10:14.81
64 bpm, 74 % D, 82 ms
Série 5

CLINIQUE PASTEUR
SIEMENS, SOMATOM Definition
80 kV
FOV 190.0 mm
Épaisseur 0.84 mm
Zoom 1.78
Contraste

5 cm

R

5 cm



Average
C 327
L 1009

A
F
L

16 Apr, 2013 / 16:24:14.71
Après Injection 60 bpm, 32 %, 82 ms
Série 4

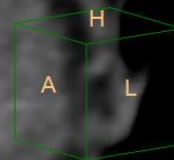AR

Average
C 201
L 600

CLINIQUE PASTEUR
SIEMENS, SOMATOM Definition
120 kV
FOV 252.0 mm
Épaisseur 0.72 mm
Zoom 2.28
Contraste

27.2mm

22.0mm



16 Apr, 2013 / 16:24:14.71
Après Injection 60 bpm, 32 %, 82 m
Série 4
CLINIQUE PASTEUR
SIEMENS, SOMATOM Definition
120 kV
FOV 252.0 mm
Épaisseur 0.77 mm
Zoom 2.28
Contraste

R

5 cm



Average
C 201
L 600

16 Apr, 2013 / 16:24:15.87
Après Injection 60 bpm, 32 %, 82 m
Série 4

CLINIQUE PASTEUR
SIEMENS, SOMATOM Definition
120 kV
FOV 252.0 mm
Épaisseur 0.72 mm
Zoom 2.28
Contraste

LA

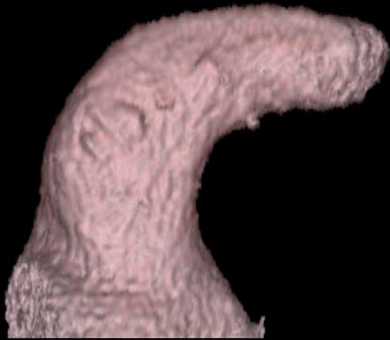10.1mm

5 cm

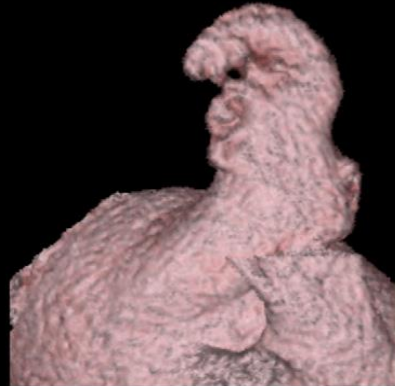

Average
C 201
L 600

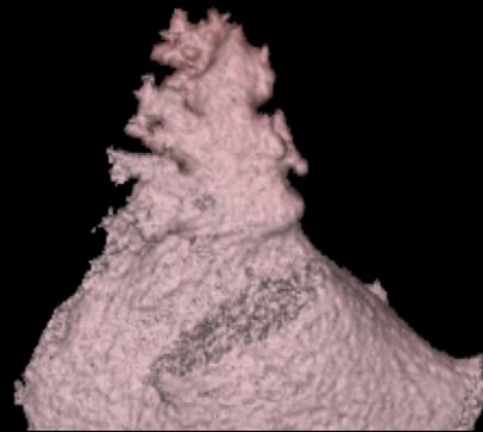
Différentes morphologies d'auricule vont conditionner le positionnement de la prothèse



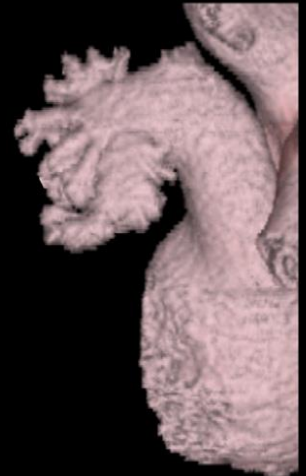
« aile de poulet »



« crête de coq »



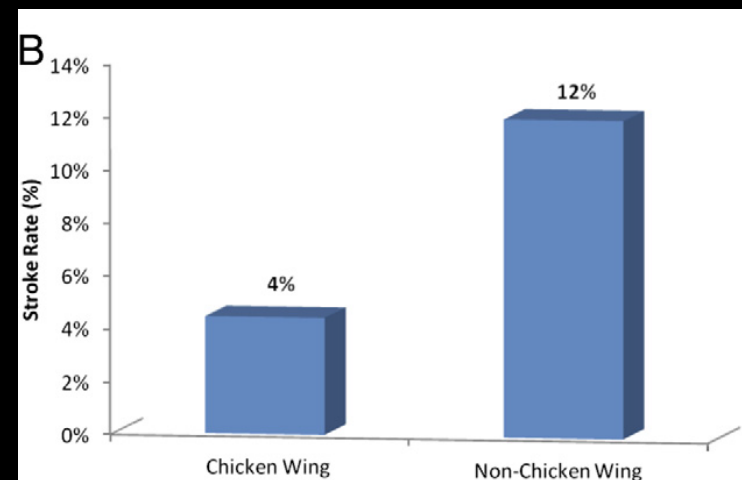
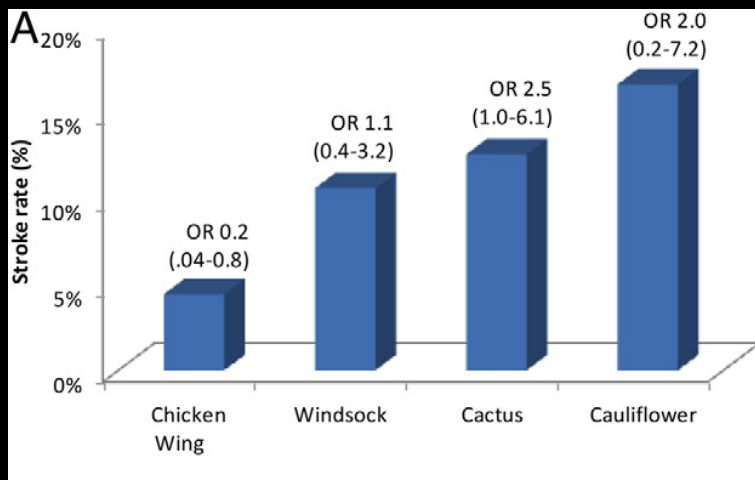
« cactus »




« choufleur »

Et possiblement le risque embolique

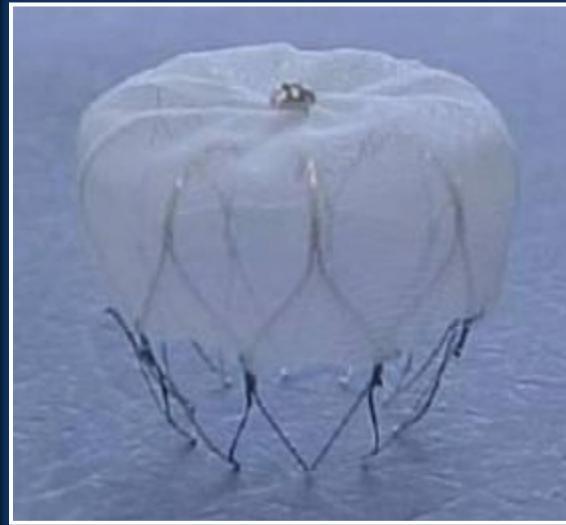Di Biase L et al. J Am Coll Cardiol 2012;60:531



3) La procédure



PLAATO®


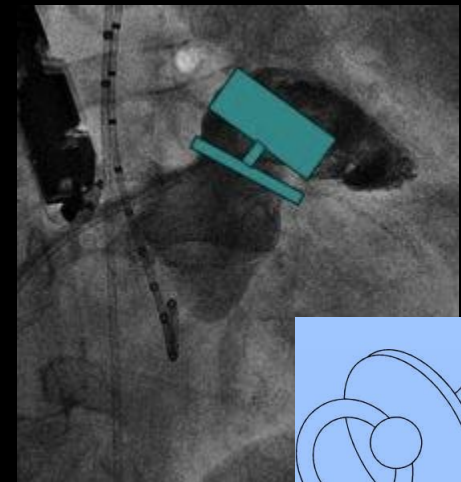
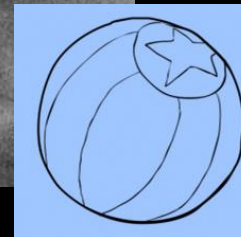
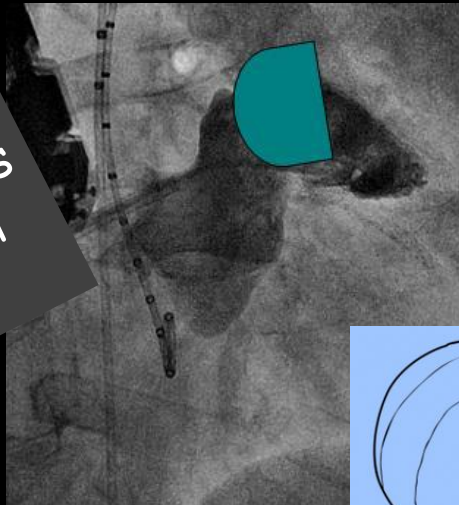


WATCHMAN®

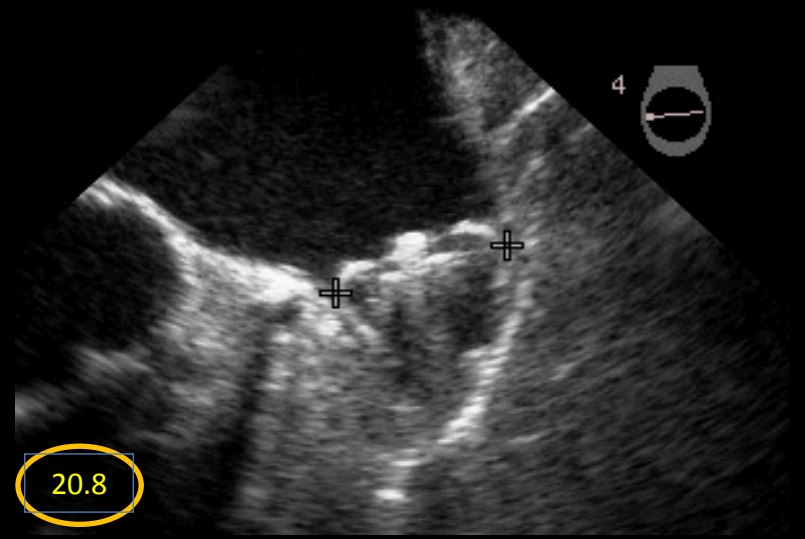
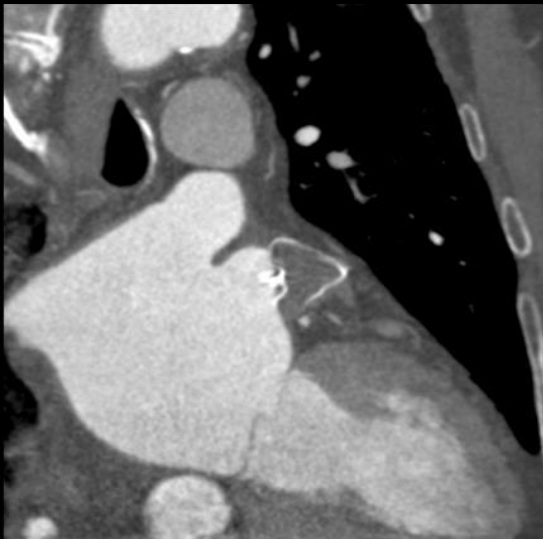
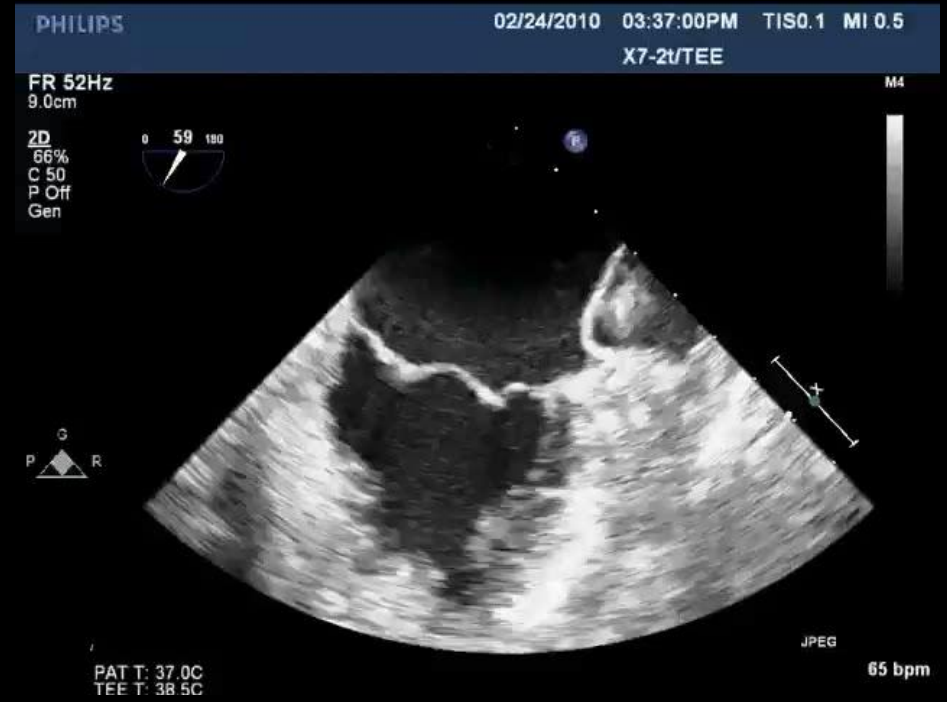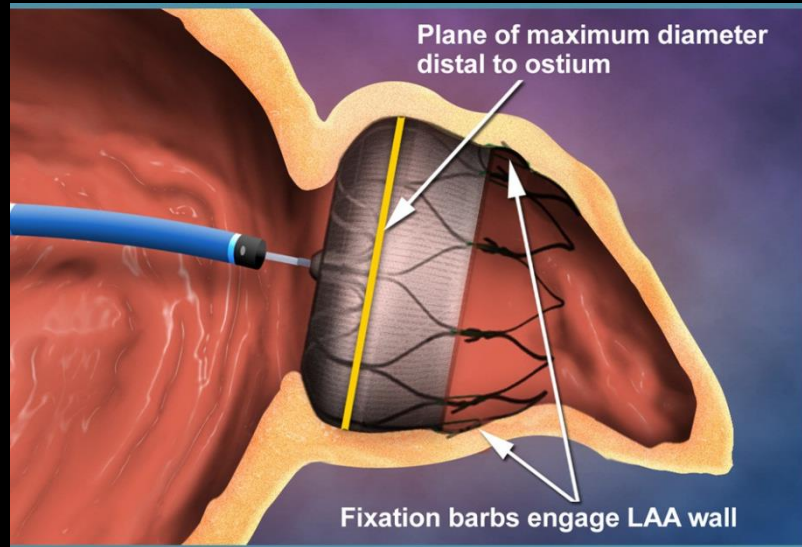


AMPLATZER™ Cardiac Plug

Anesthésie générale
Anticoagulation efficace dès
cathétérisme transseptal
fait (ACT>250)

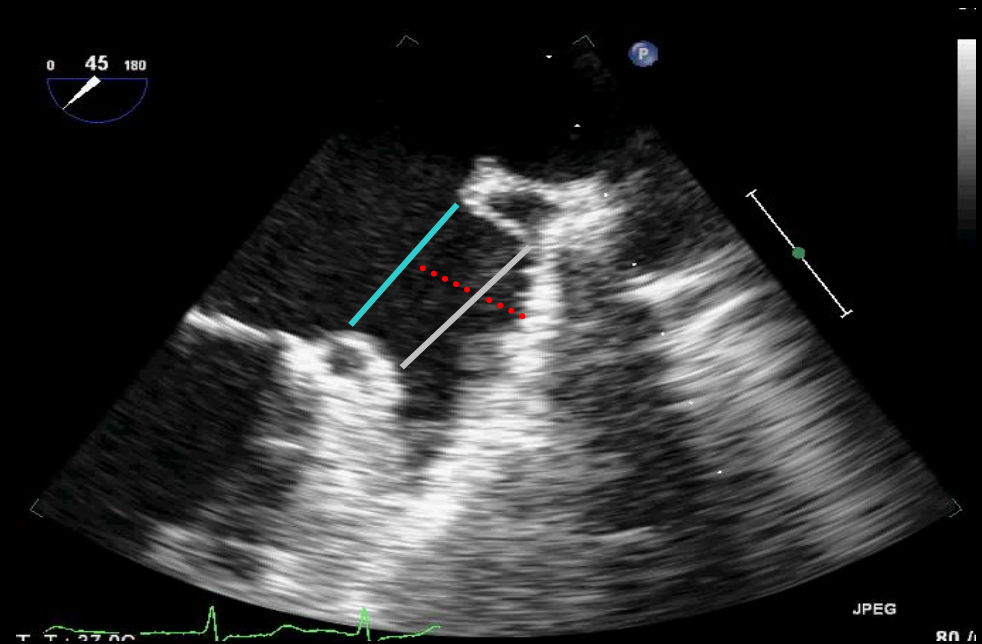
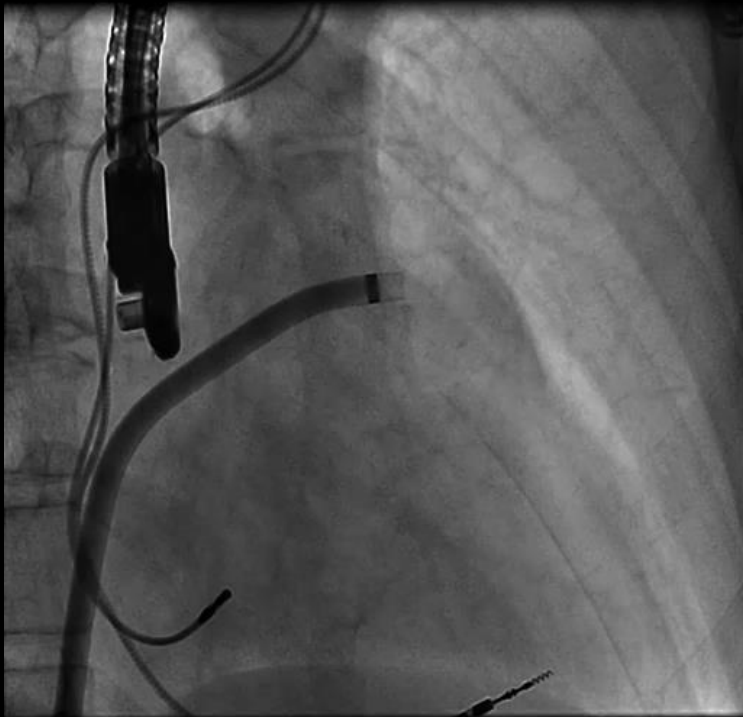


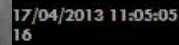
Watchman®



AMPLATZER™ Cardiac Plug

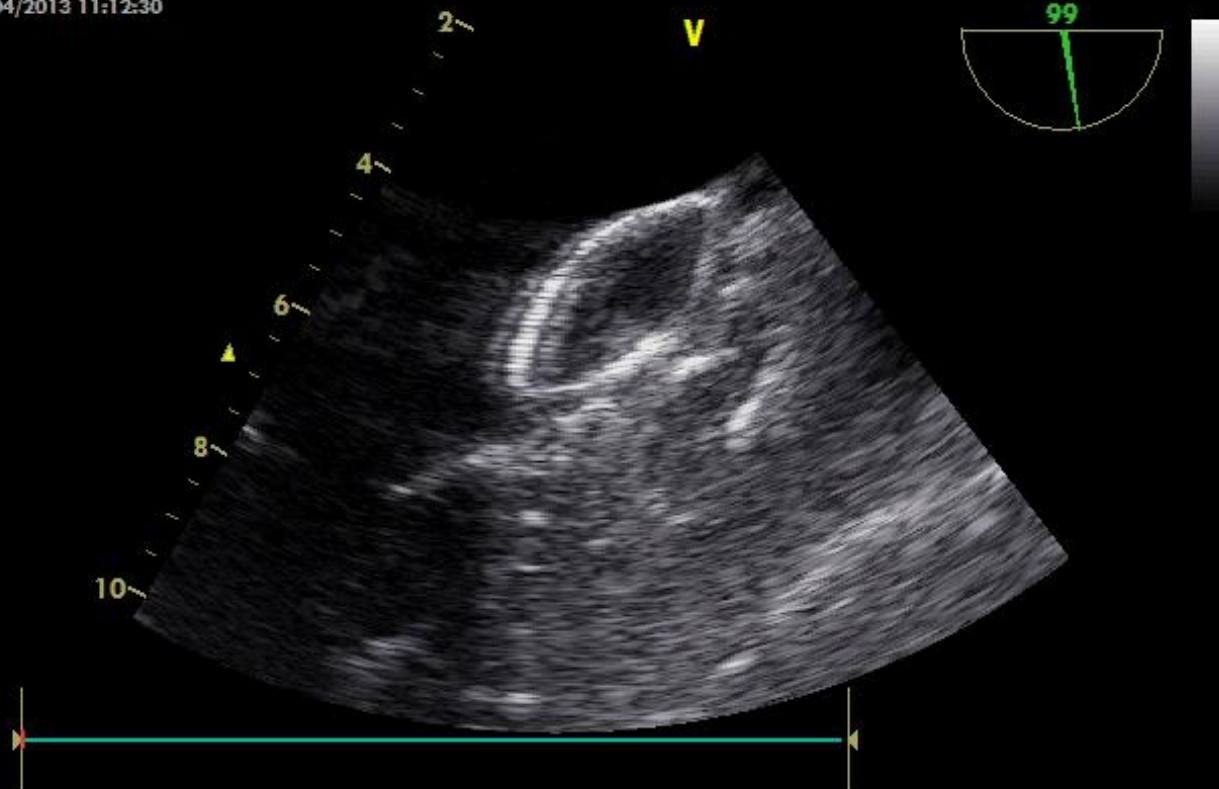
Confirmation anatomie et
mensurations de l'auricule per KT
par angiographie et ETO
(multiplan +++)

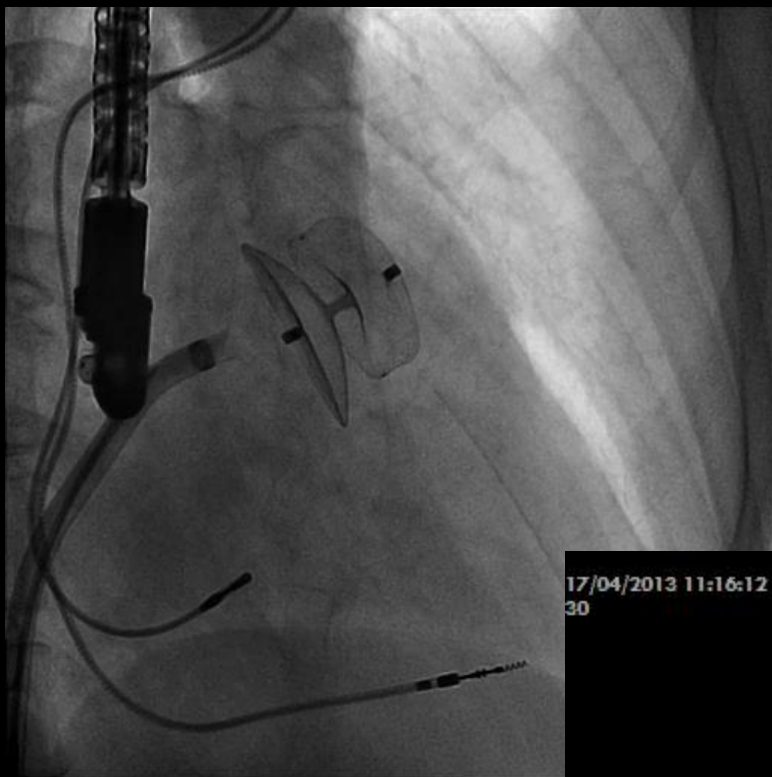




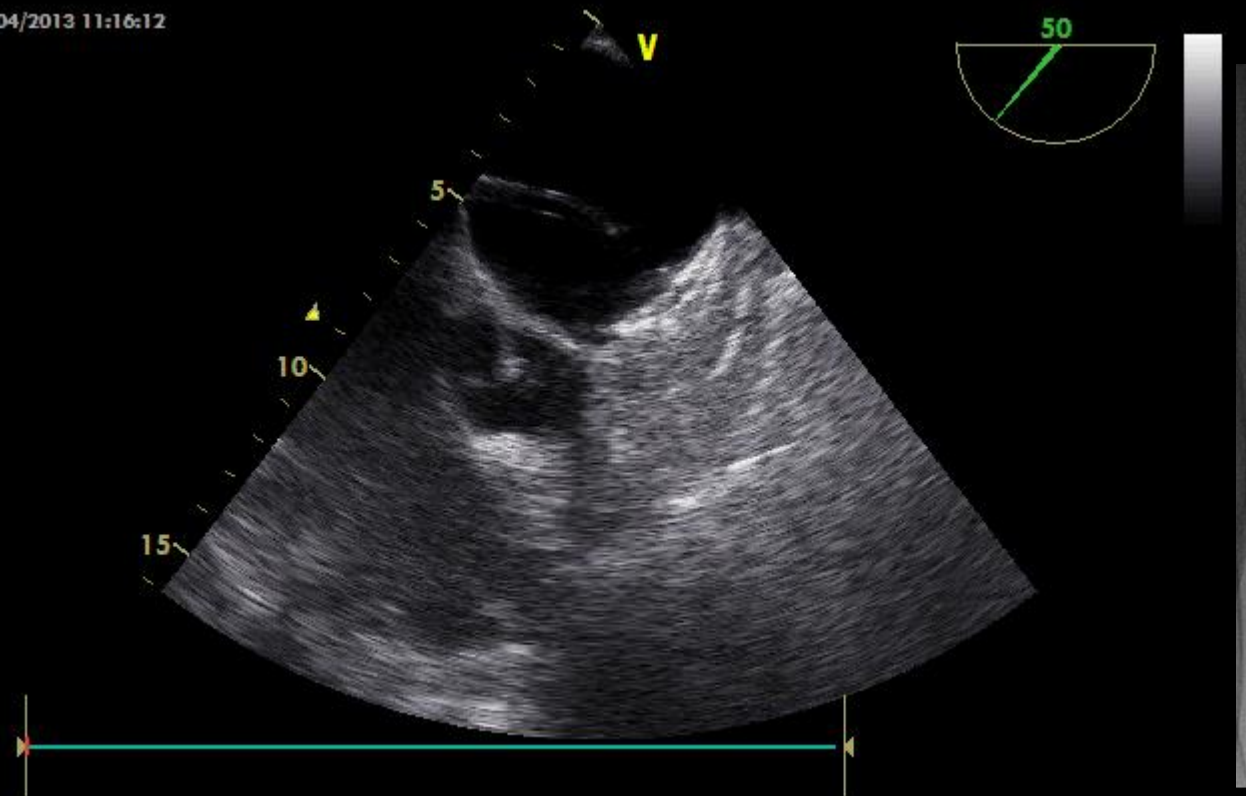
Traction douce sur la prothèse avant largage définitif pour vérifier ancrage

17/04/2013 11:12:30
25

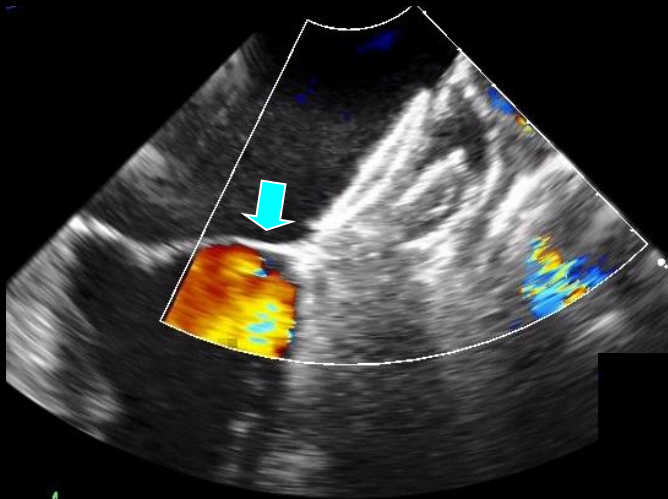




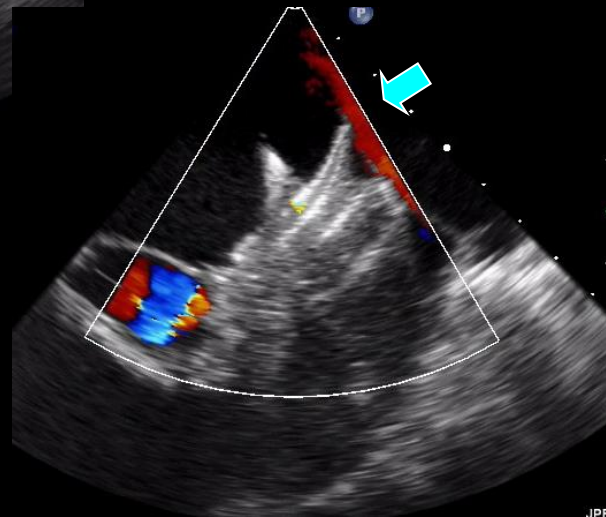
Prothèse en place



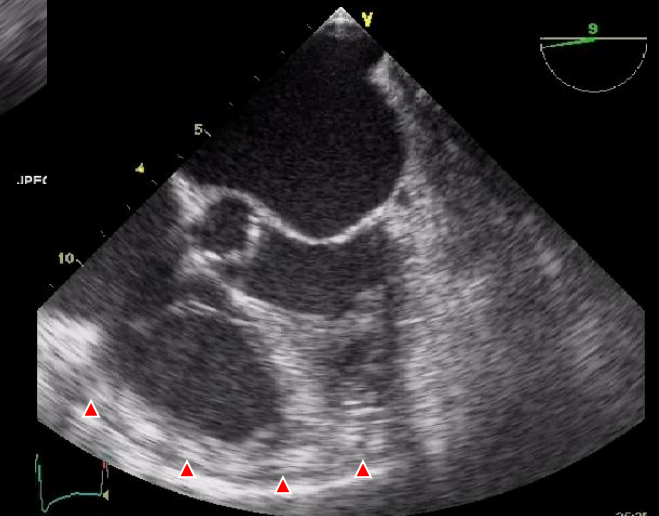
Recherche de complications per procédure



Limitations des
mouvements
mitraux



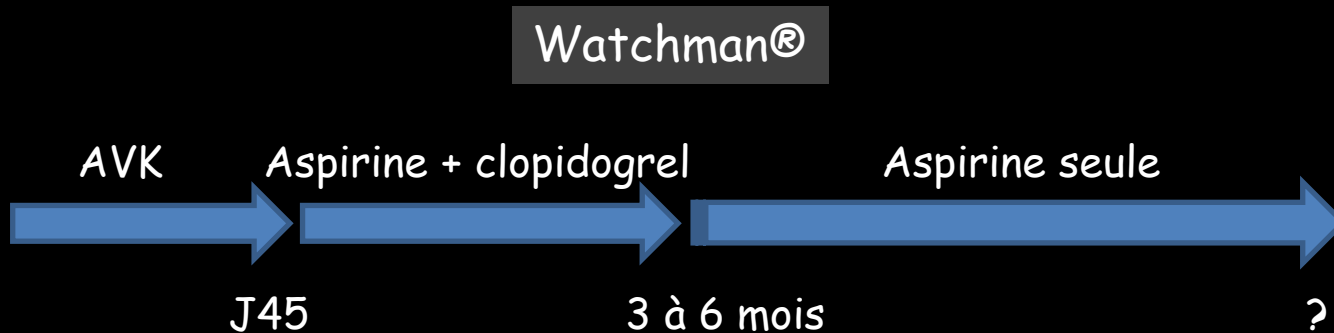
Protrusion de la
prothèse dans une
veine pulmonaire
(++ VPSG)



Epanchement péricardique

4) Traitement anti-aggrégant/anticoagulant post procédure ?

Pas de recommandation claire ...



Possible Aspirine + Plavix 3 à 6 mois puis Aspirine seule (registre ASAP)

Amplatzer cardiac plug®

Aspirine au moins 6 mois

+ clopidogrel pour certains 3 premiers mois

Suivi ?

ETT à la sortie et à 1 mois
Contrôle TDM à 3 mois pour notre équipe
Possible ETO

